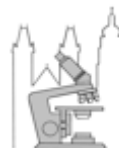

Případ č. 6

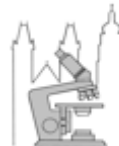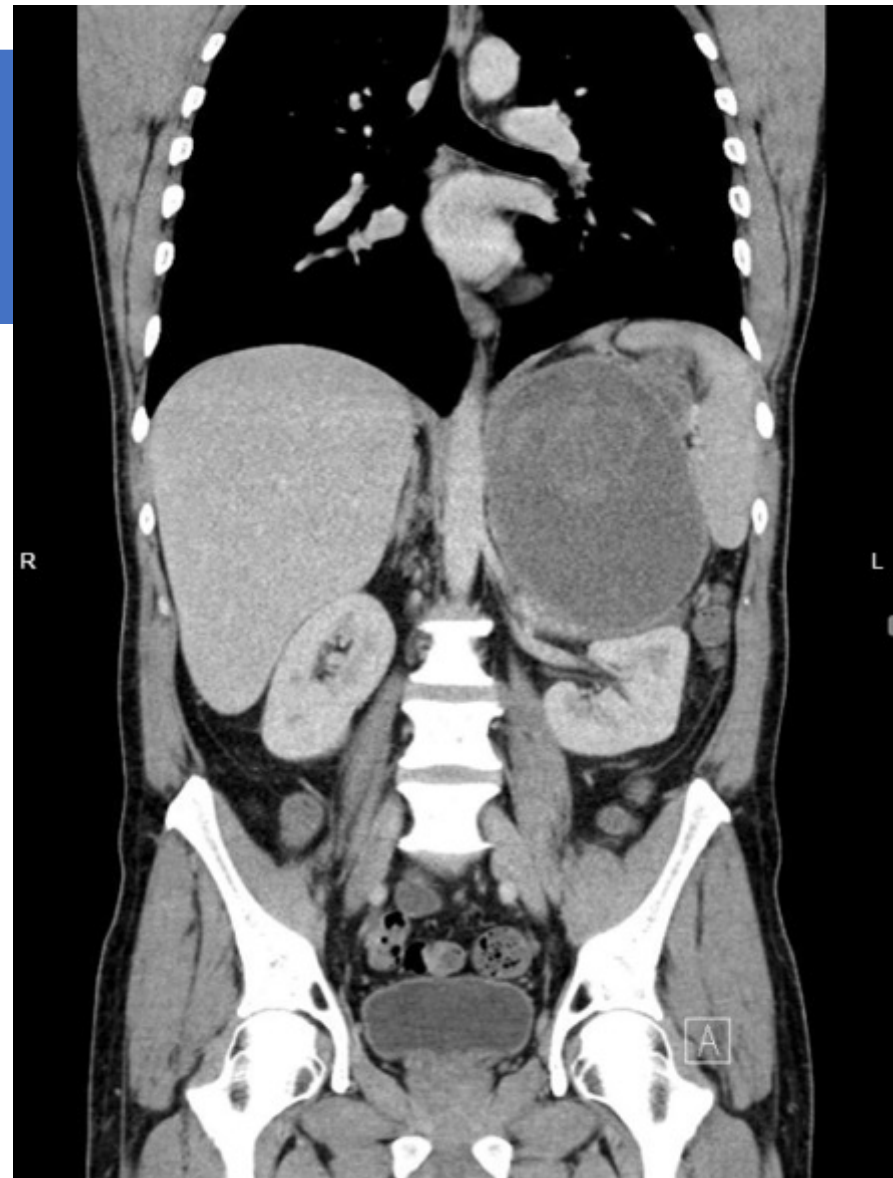
Václav Stejskal

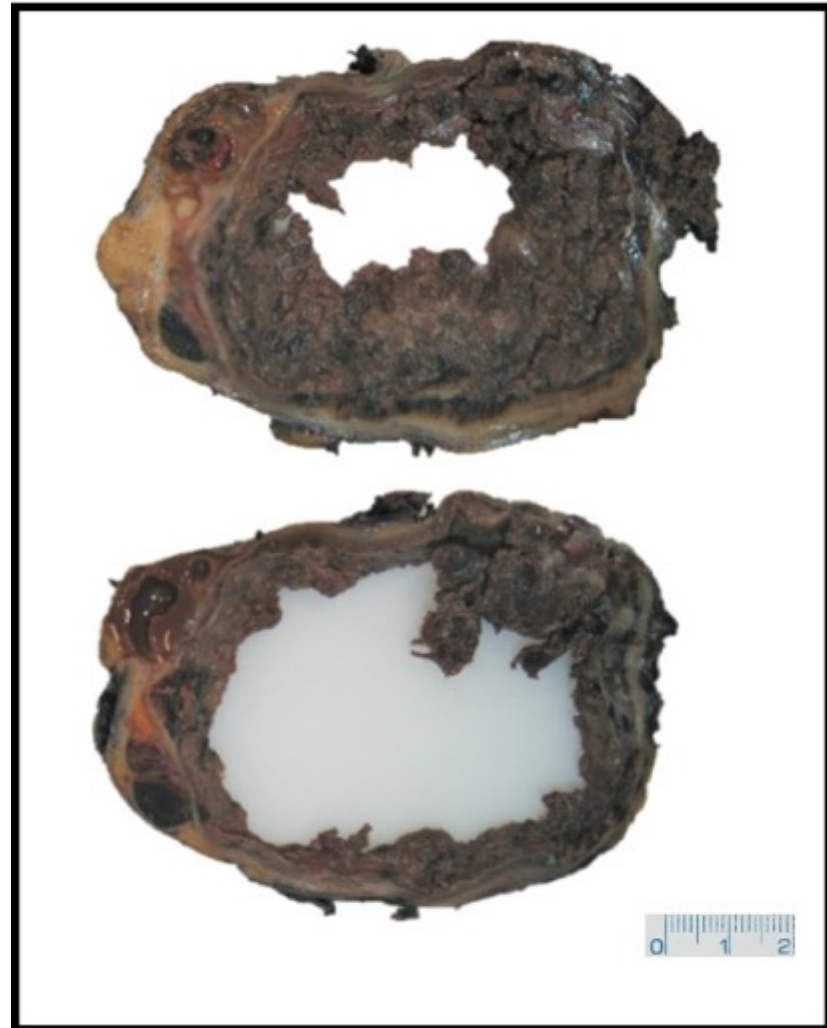
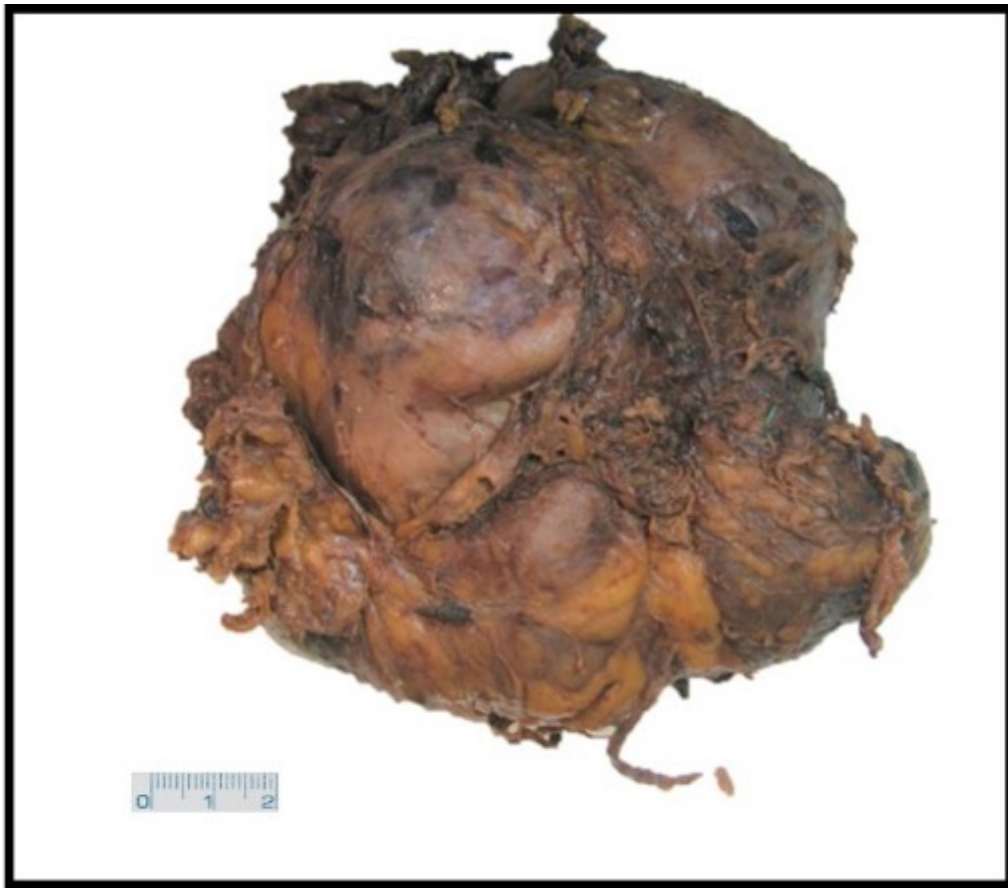

případ č. 6

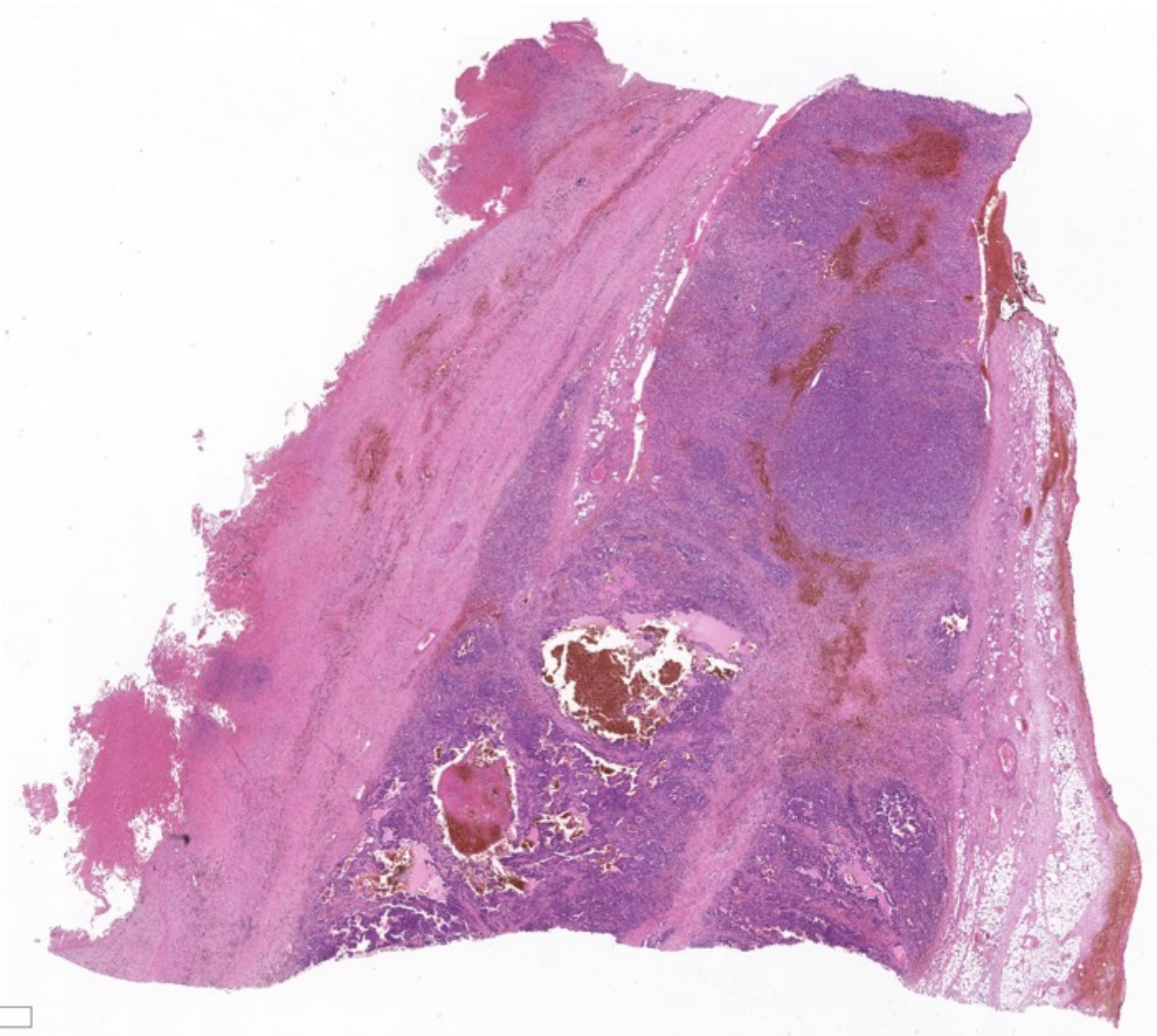
Klinické údaje

- muž, 49 let
- tumor v oblasti levé nadledviny s hematodem

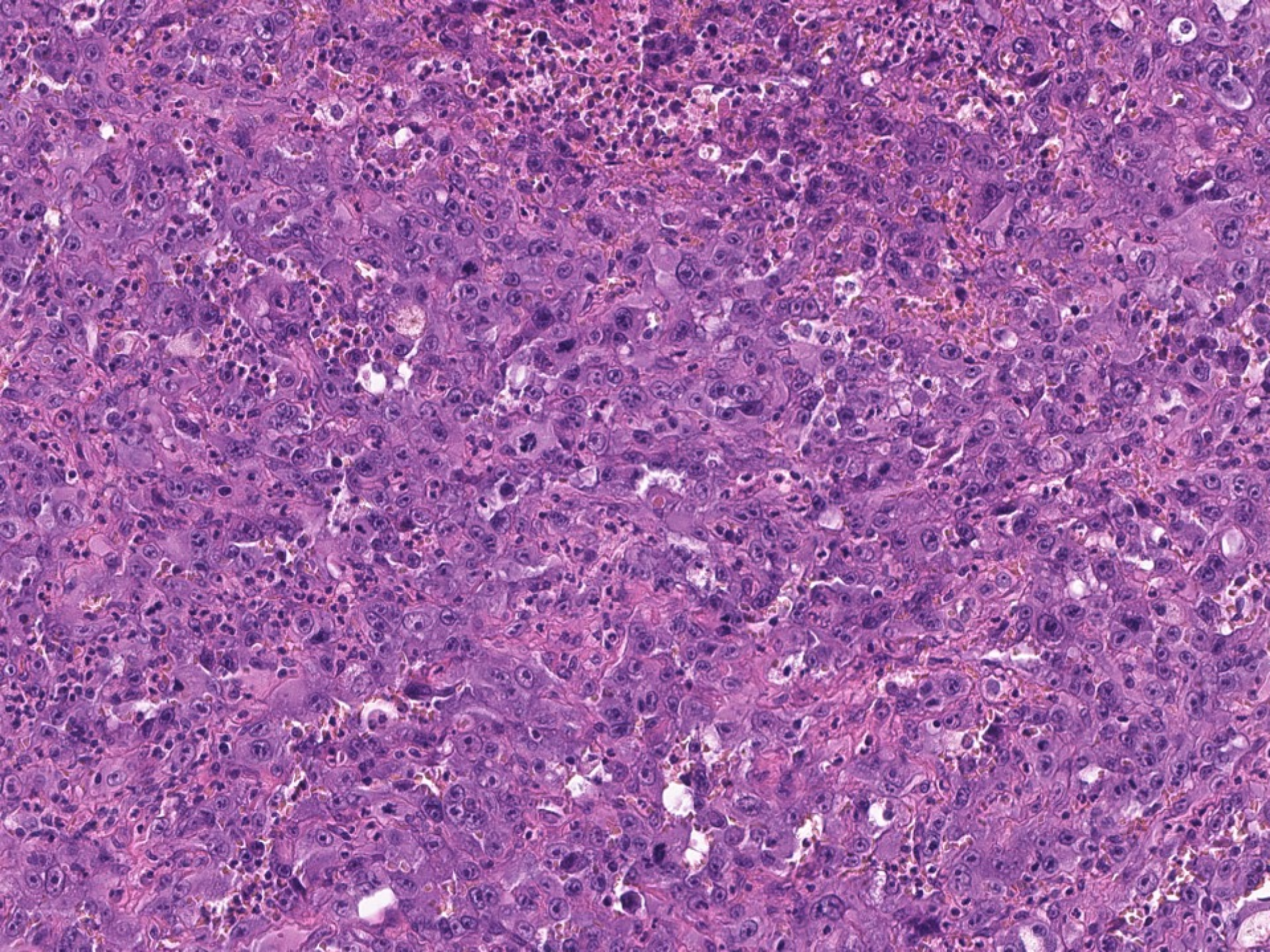


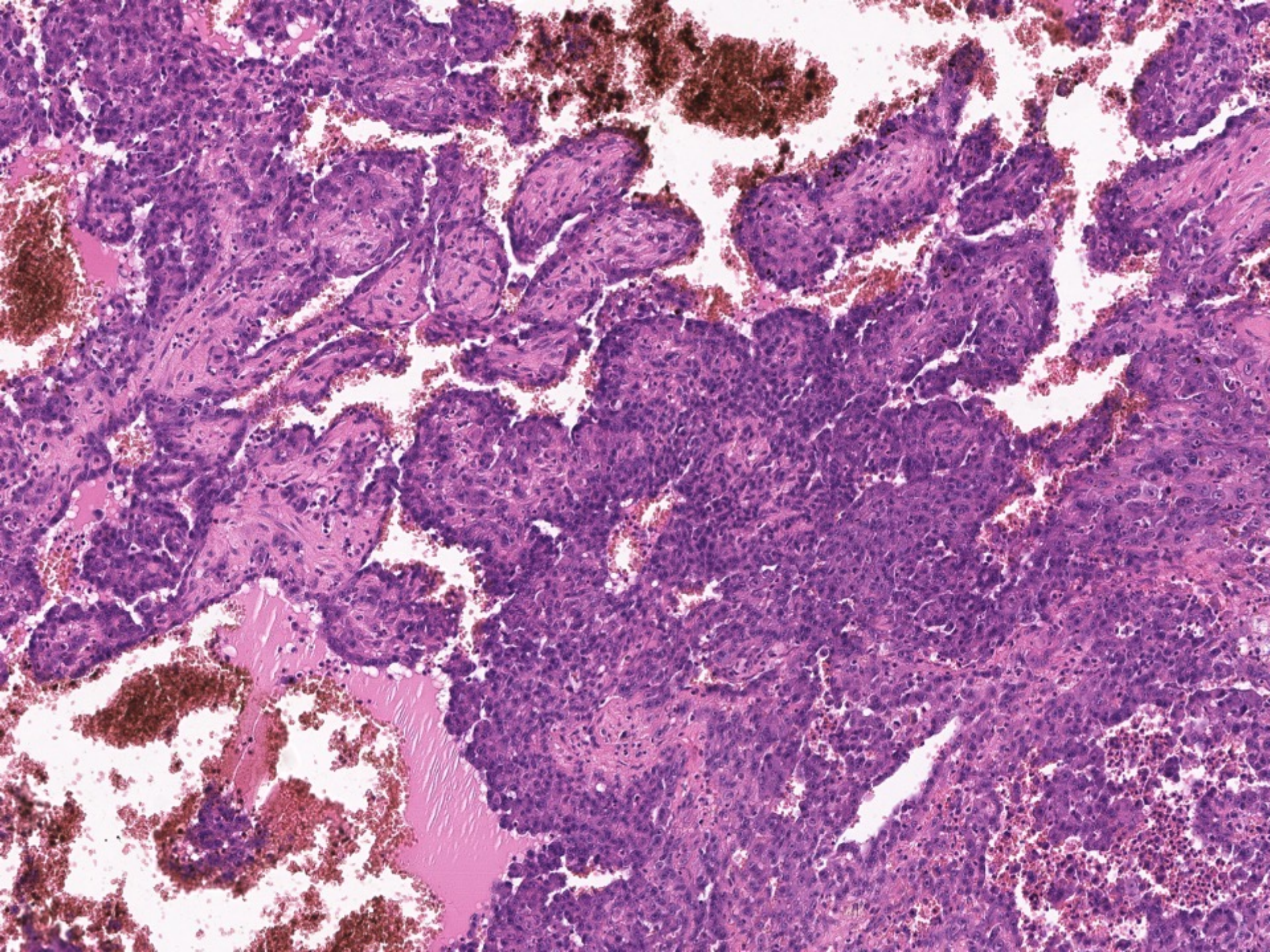


Laločnatý tumor 120 x 110 x 70 mm, na řezu prokrváčená dutina, ve stěně solidnější uzly

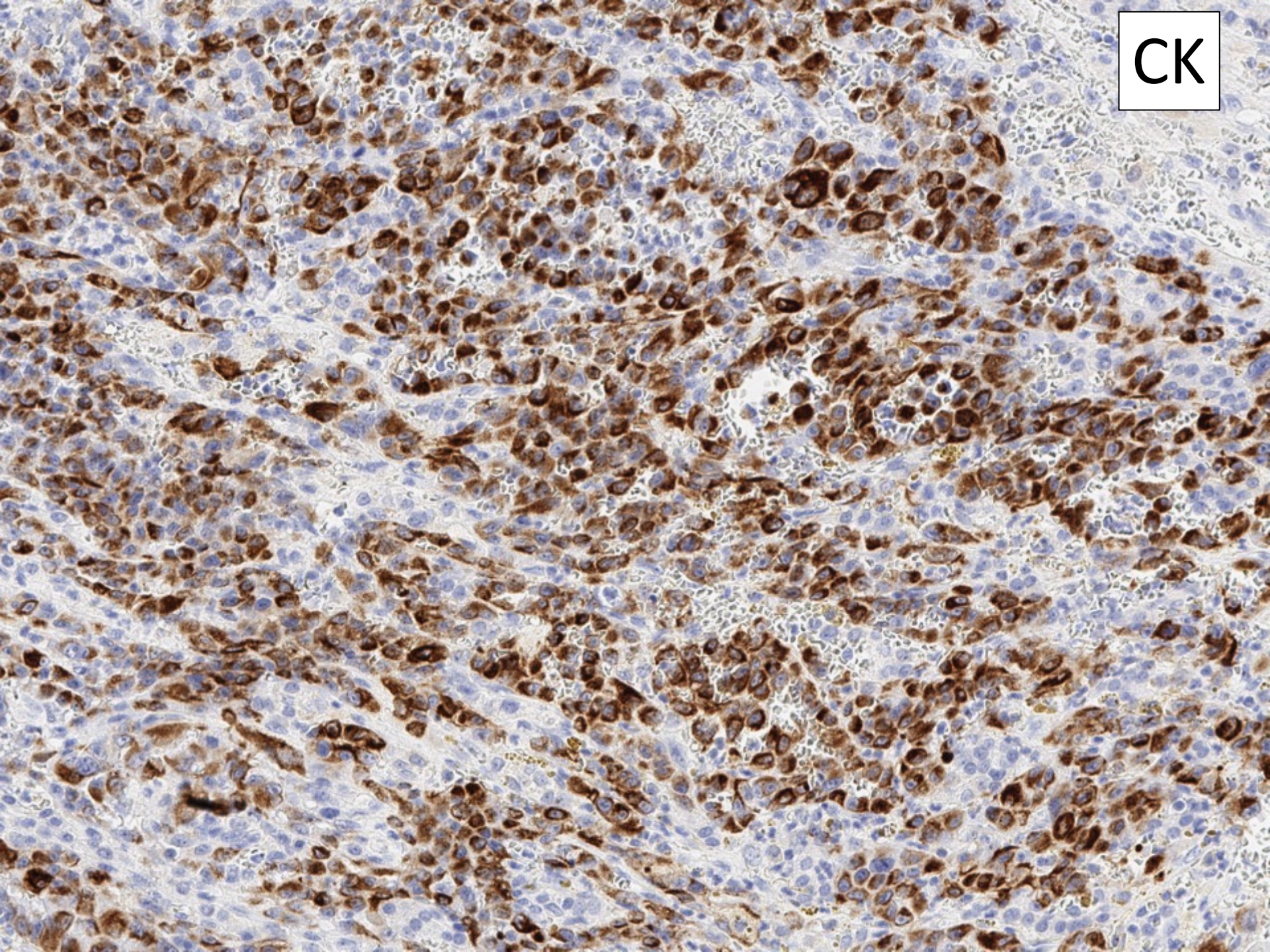


4mm



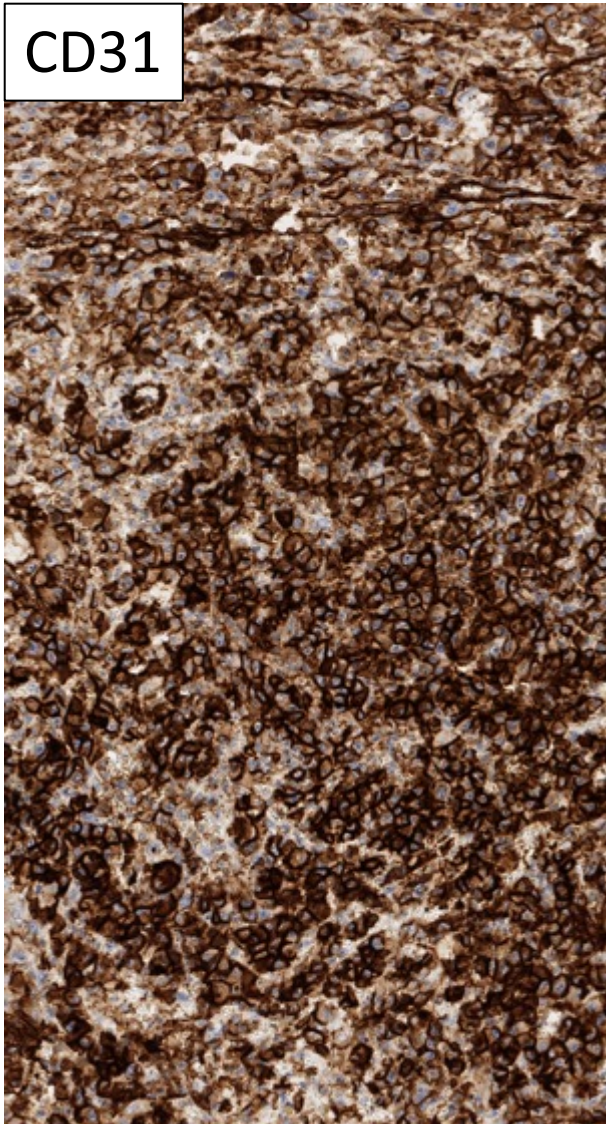


CK

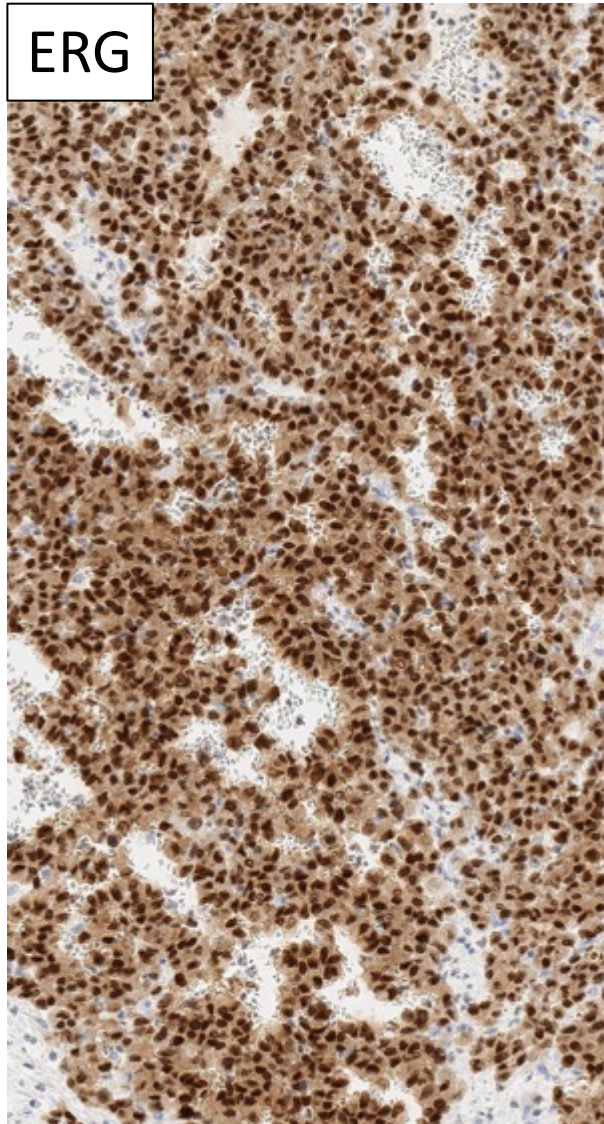


vaskulární markery

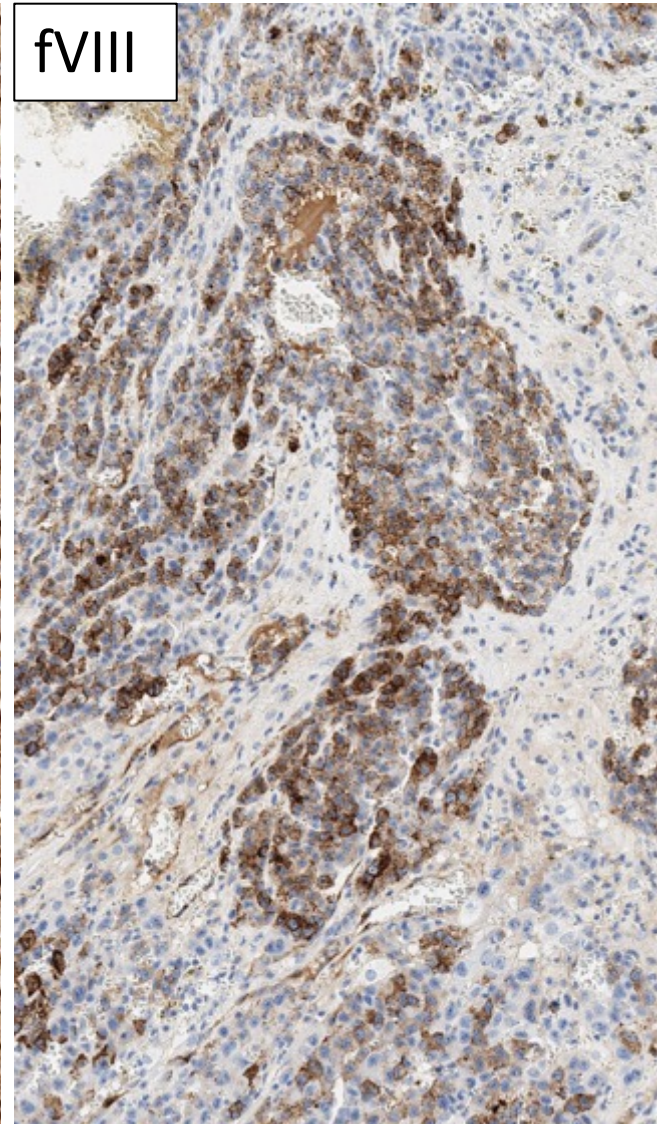
CD31



ERG



fVIII

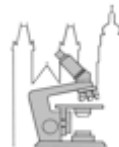

případ č. 6

Imunohistochemie

- negativní:

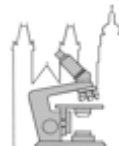SOX10, HMB45, p63, PAX8, TTF1, napsin,
chromogranin, SF1, CD34, HHV8



případ č. 6

Diagnóza

Epiteloidní angiosarkom



případ č. 6

Epiteloidní angiosarkom

- = maligní tumor s endoteliální diferenciací
- velmi vzácný (desítky popsaných případů)
- M:F 2:1, 34 - 85 let
- většinou epiteloidní morfologie (exprese CK)
- popsáno několik případů koexistence s kortikální adenomem
- prognóza je špatná



případ č. 6

Dif Dg

- široká díky epiteloidní morfologii – karcinomy, mezoteliom, epiteloidní MPNST, epiteloidní sarkom,...
- navést mohou přítomnost vazoformativních oblastí, intracelulární lumina, krvácení
- zásadní je IHCH



případ č. 6

Follow up

- 1 měsíc po operaci mnohočetná ložiska v játrech s progresí, infiltrát v měkkých tkáních po resekci
- 2 měsíce po operaci exitus letalis

