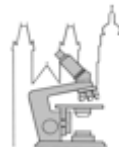

Případ č. 8

Jan Laco

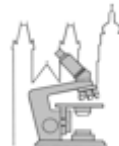

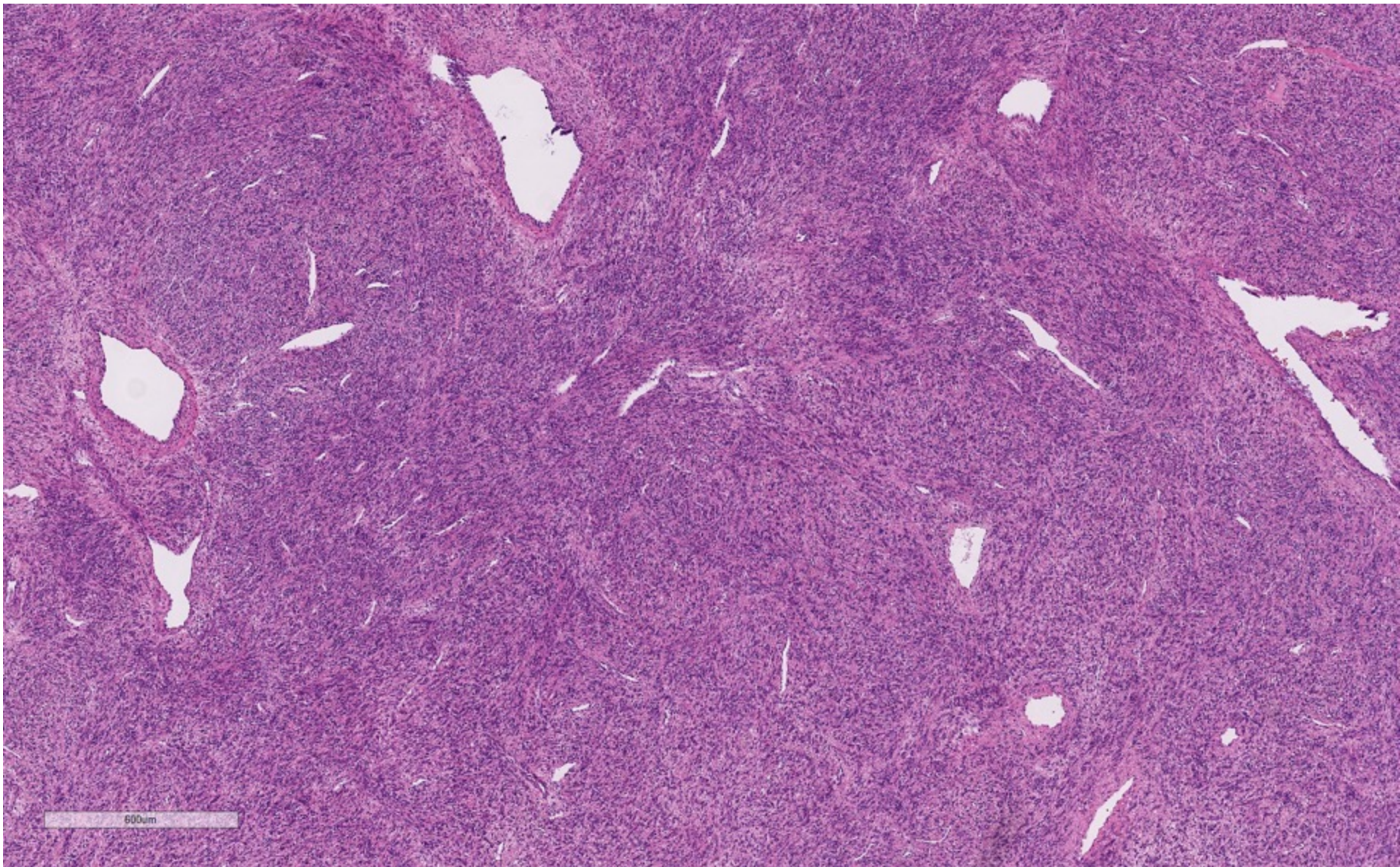
případ č. 8

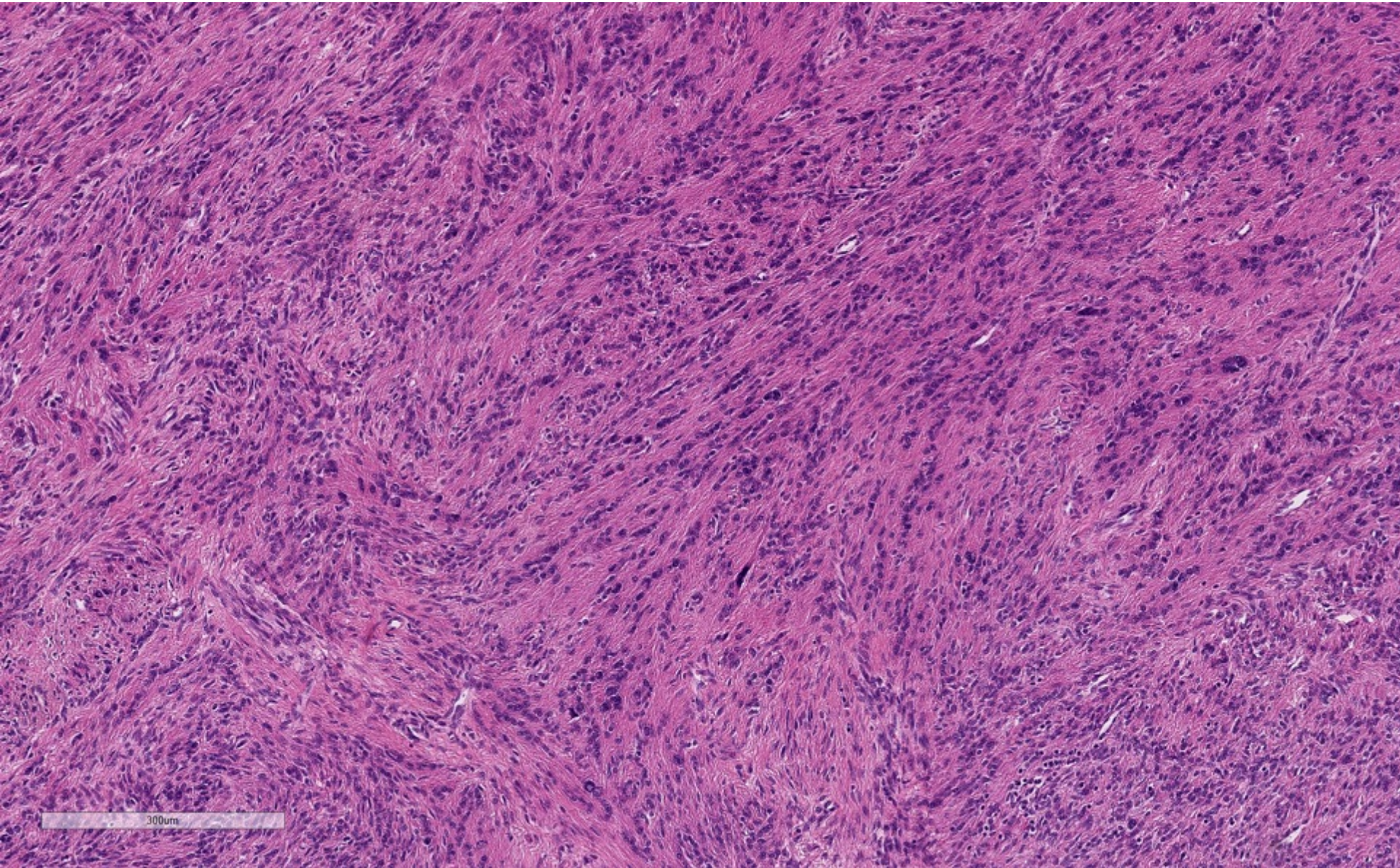
Klinické údaje & Makropopis

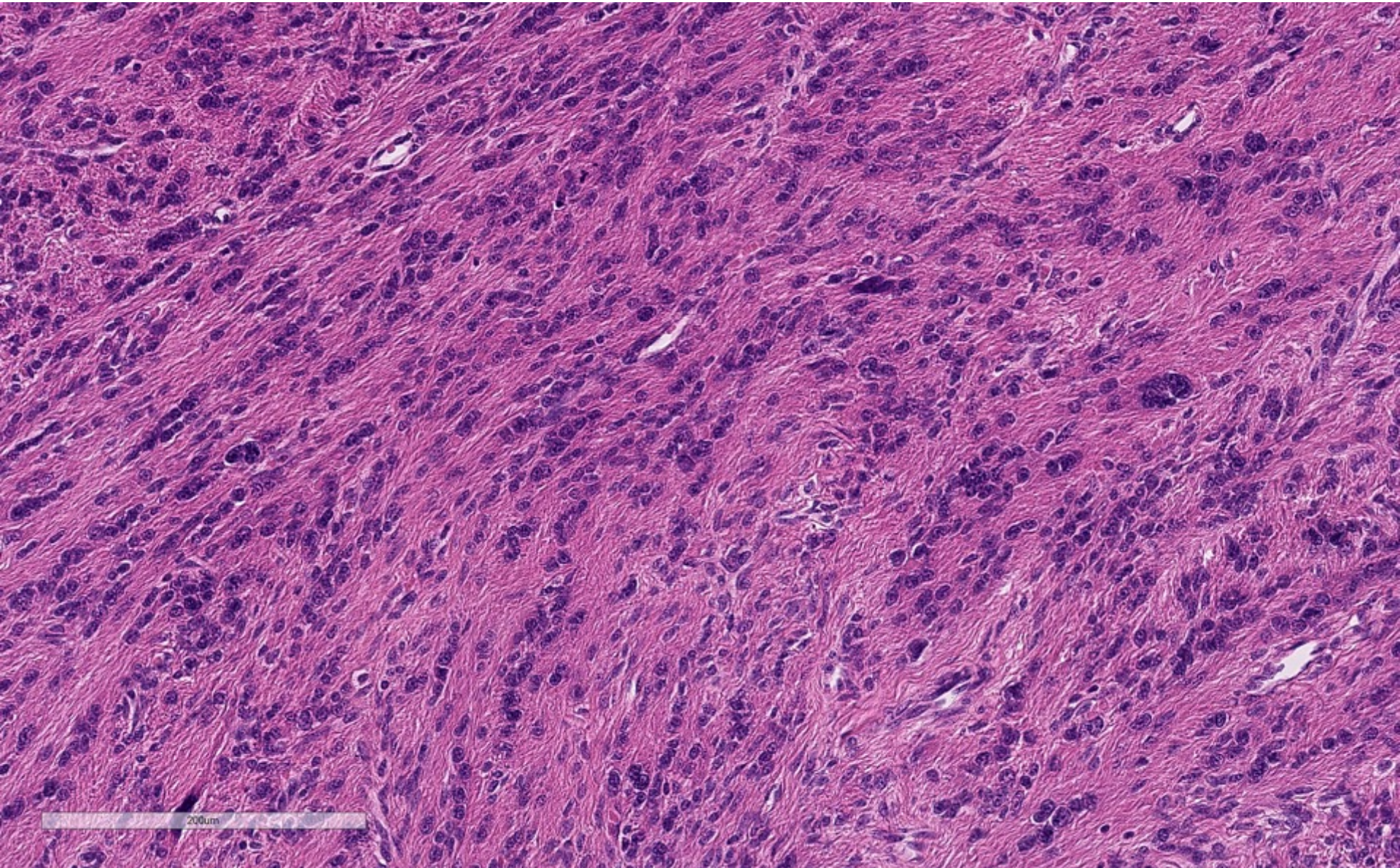
- konzultace z patologicko-anatomického oddělení Pce
- žena, 25 let
- dle UZ intramurální uzel ve fundu dělohy ⇒ enukleace
- follow-up ... 1 rok ... NED

- Ø 110 mm, m = 370 g
- béžová barva

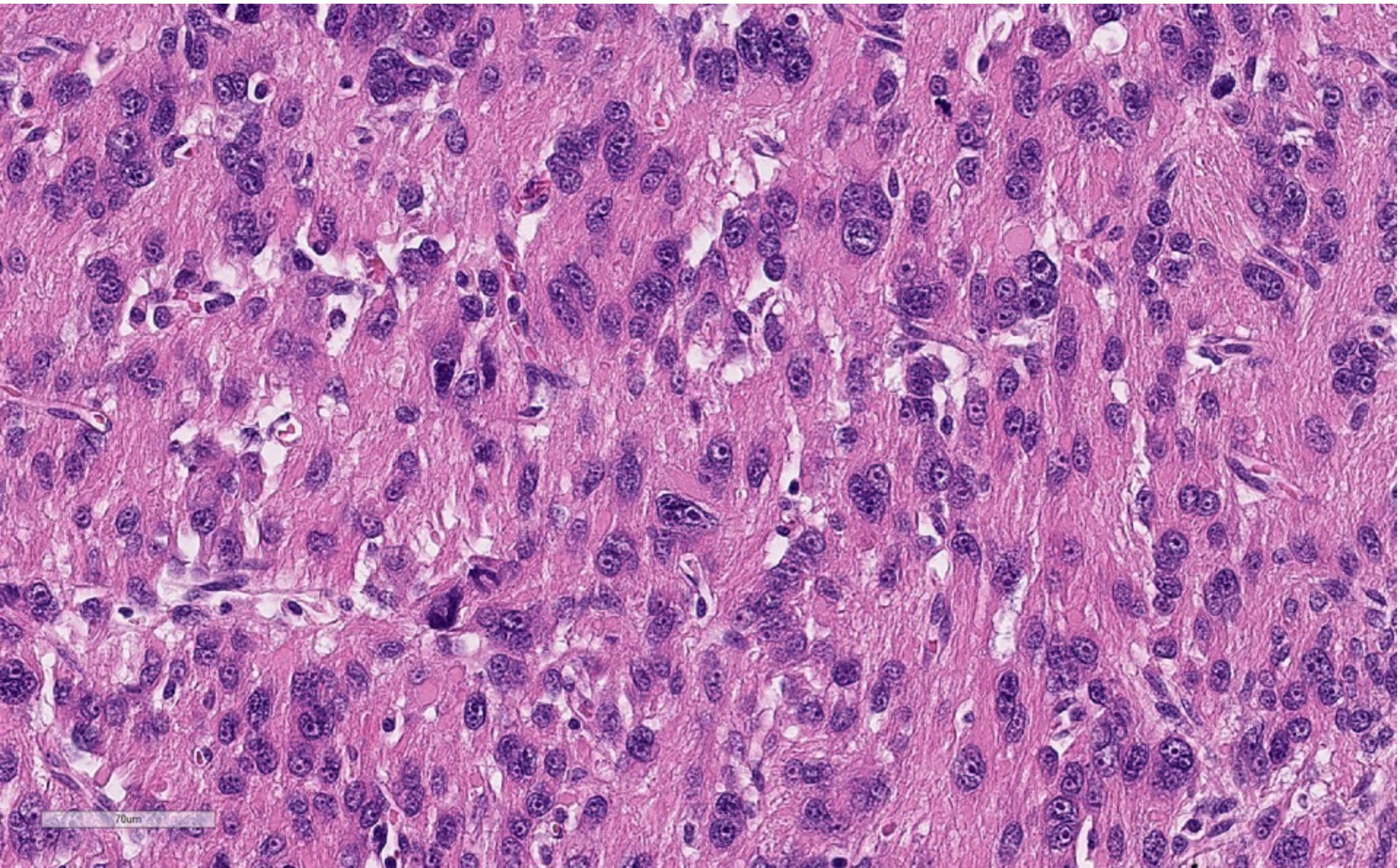


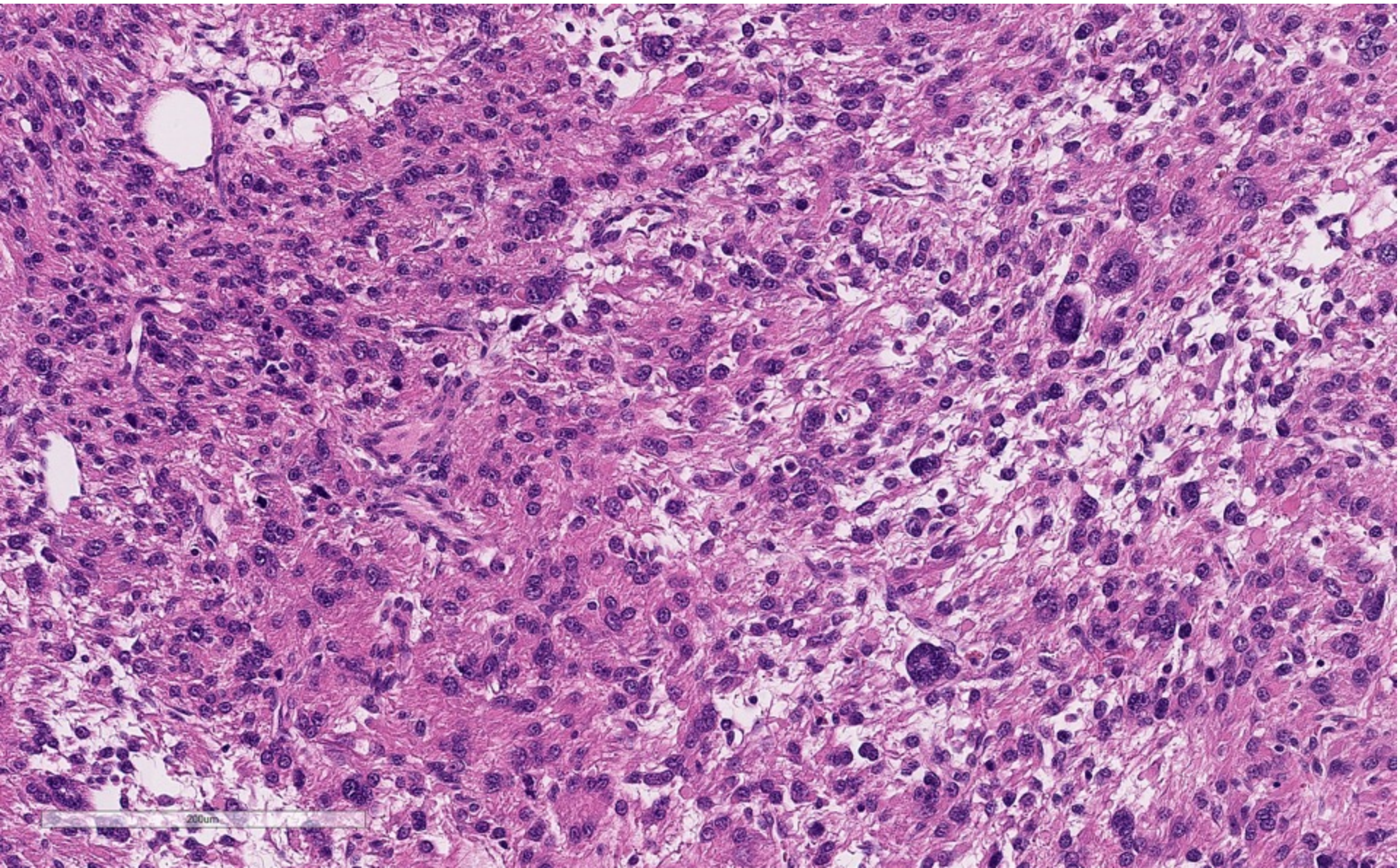




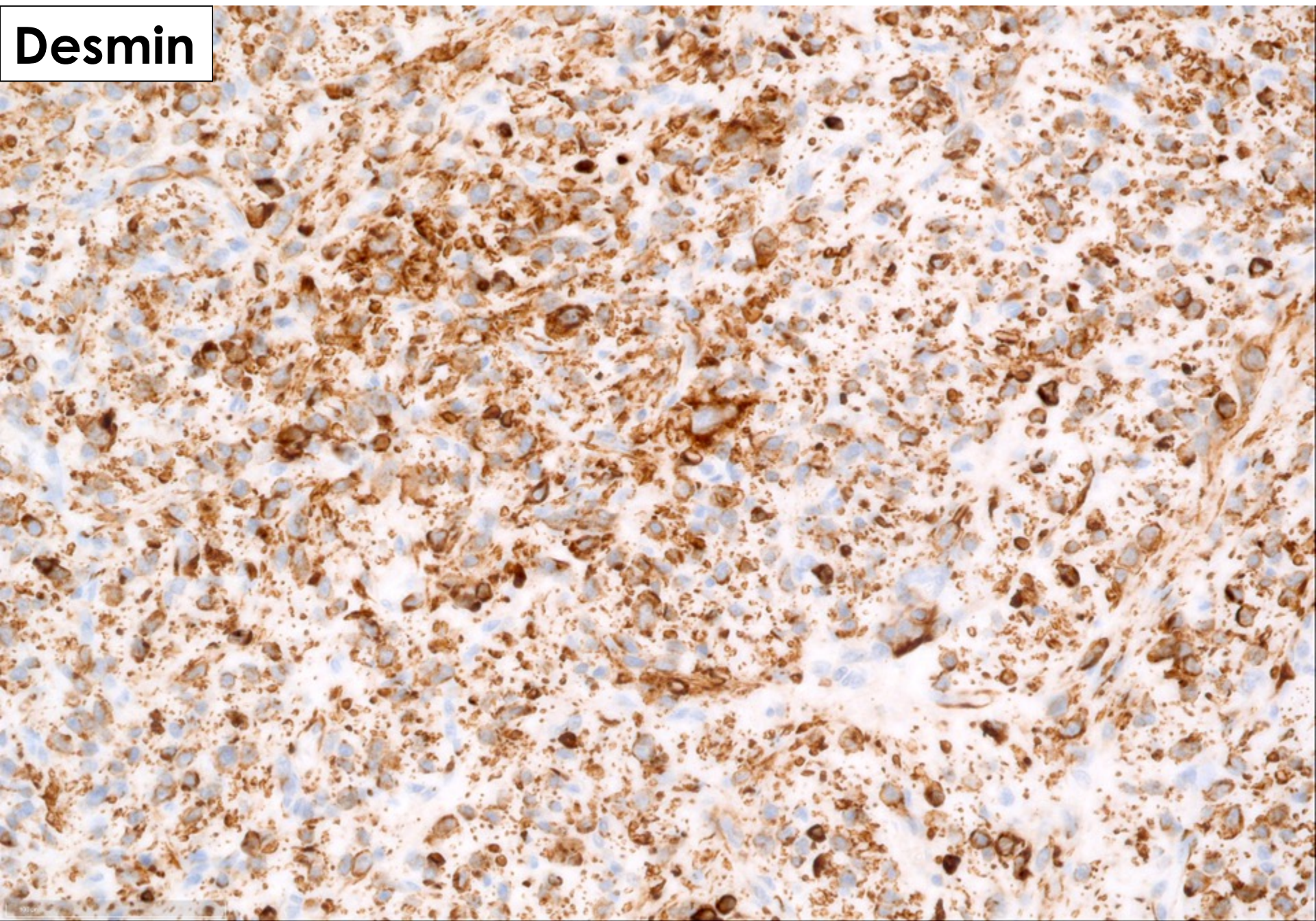


200um





Desmin



případ č. 8

Imunohistochemie

pozitivní

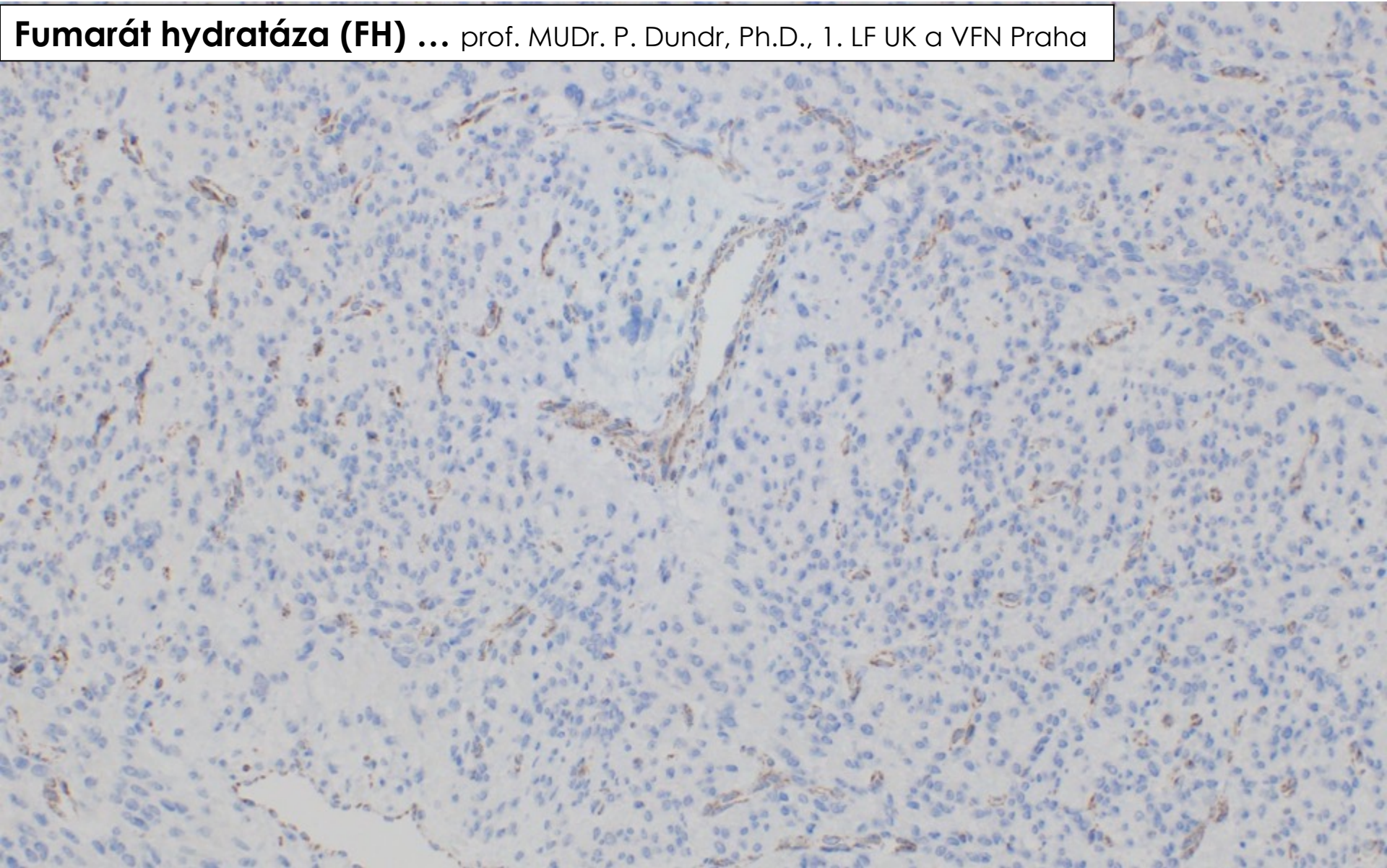
- difúzně SMA, desmin
- fokálně h-caldesmon
- Ki-67 < 1 %

negativní

- HMB45, c-kit, STAT6, ALK



Fumarát hydratáza (FH) ... prof. MUDr. P. Dunder, Ph.D., 1. LF UK a VFN Praha



případ č. 8
Diagnóza

Leiomyom s deficiencí fumarát hydratázy



případ č. 8

Leiomyom s deficiencí fumarát hydratázy

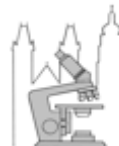- vzácný podtyp ... 1–2 % leiomyomů
- mutace genu pro fumarát hydratázu
 - somatická x germinální (3–14 %)
- symptomatické (!)
- makro: \approx „běžný“ leiomyom
- mikro:
 - eozinofilní \pm epiteloidní buňky tvořící „řetízky“
 - eozinofilní jádérka, eozinofilní cytoplazmatické inkluze
 - mnohjaderné buňky \pm jednotlivé buňky s bizarními jádry
 - edém + větvení se cévy



případ č. 8

Dif Dg

- bizarní leiomyom
- epiteloidní leiomyom / leiomyosarkom
- PECom, SFT, IMT, GIST, ...

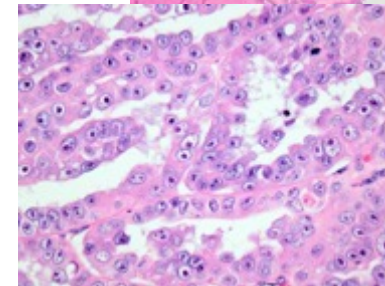
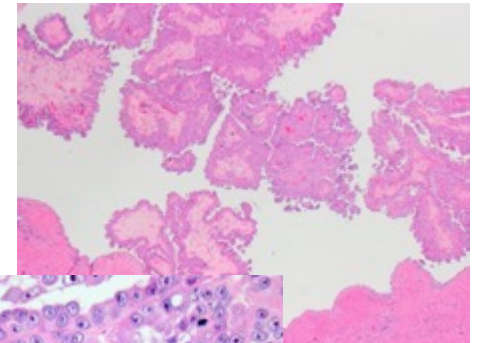


případ c. 8

Hereditární leiomyomatóza a renální karcinom

- autosomálně dominantní syndrom s germinální mutací genu *FH*

	% jedinců	Věk (roky)	Biologické chování
Leiomyom dělohy	80 %	< 35	benigní? recidiva?
Leiomyom kůže	75 %	30	benigní? vzácně LMS?
Karcinom ledviny	15 %	44	agresivní (!)



2022: FH-deficientní renální karcinom

WHO Urinary and Male Genital Tumors, 2022, 5 ed.



Comparison of 2SC, AKR1B10, and FH Antibodies as Potential Biomarkers for FH-deficient Uterine Leiomyomas

Terhi Ahvenainen, MSc,†‡ Jaana Kaukomaa, MSc,*† Kati Kämpjärvi, PhD,*†
 Outi Uimari, MD, PhD,§||¶ Anne Ahtikoski, MD, PhD,¶##** Netta Mäkinen, PhD,*†
 Oskari Heikinheimo, MD, PhD,*†† Lauri A. Aaltonen, MD, PhD,*†‡ Auli Karhu, PhD,*†‡
 Ralf Bützow, MD, PhD,*‡‡ and Pia Vahteristo, PhD*†‡*

(Am J Surg Pathol 2022;46:537–546)

