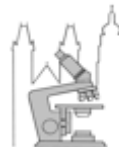

Případ č. 9

Jiří Soukup

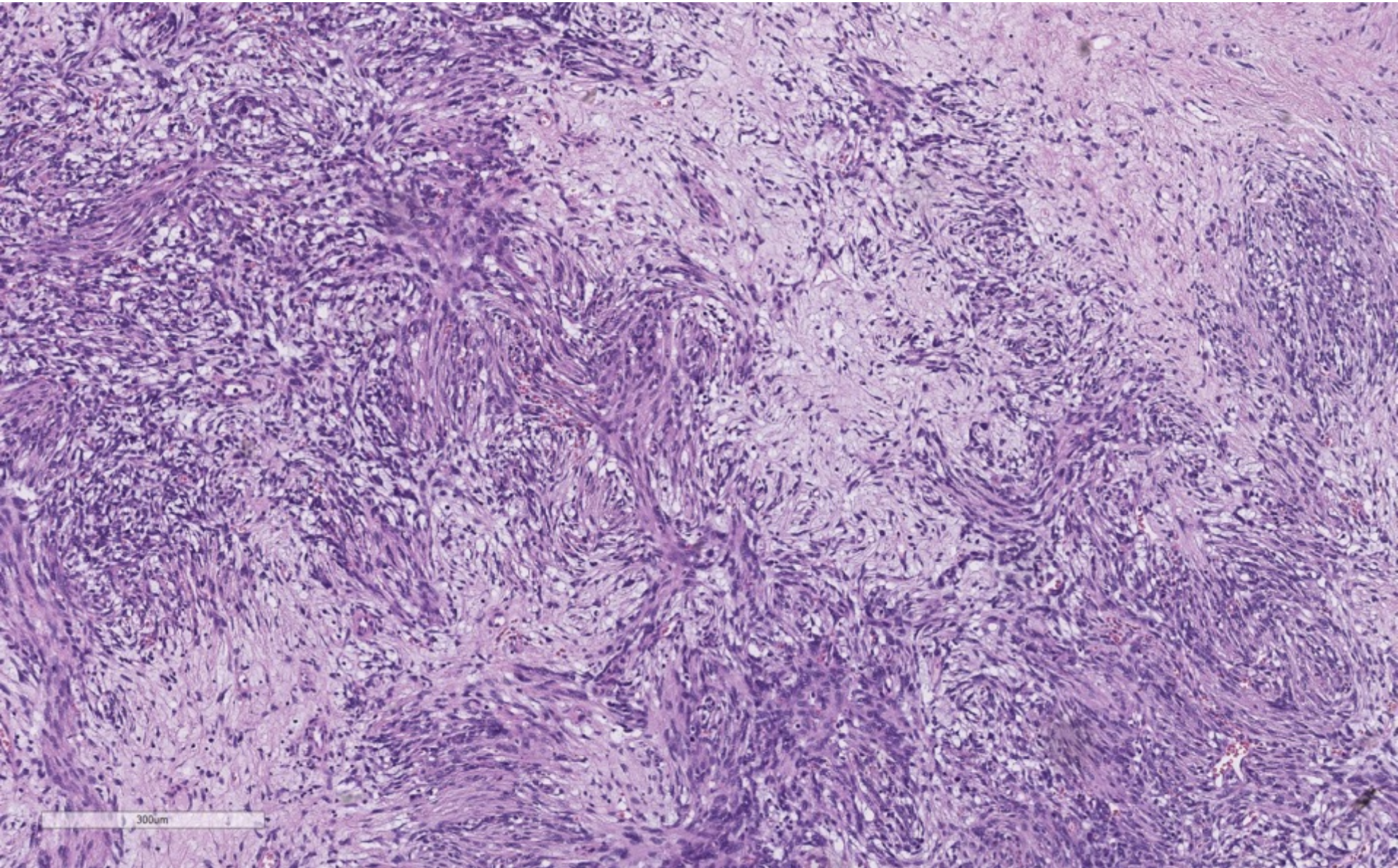


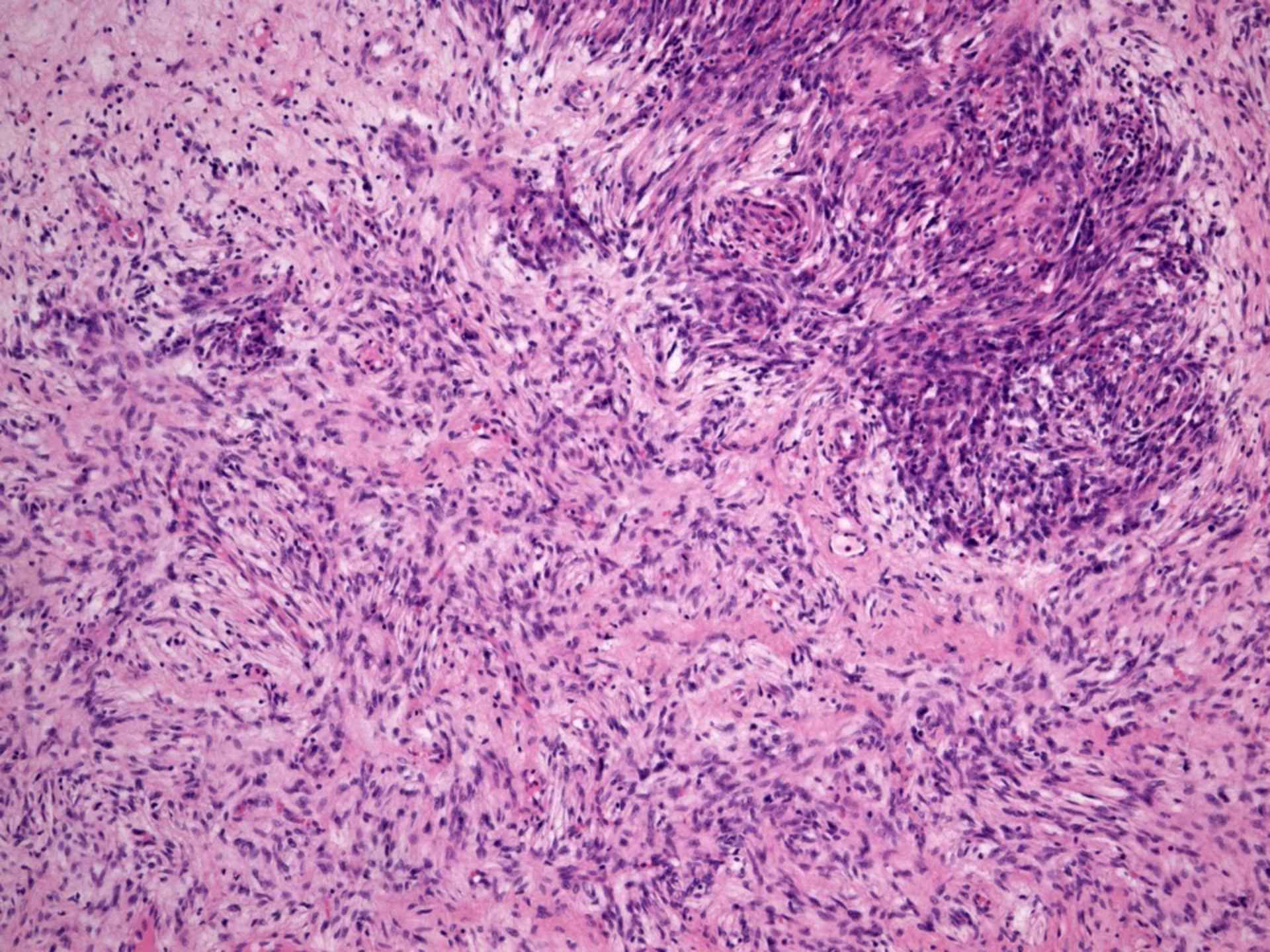
případ č. 9

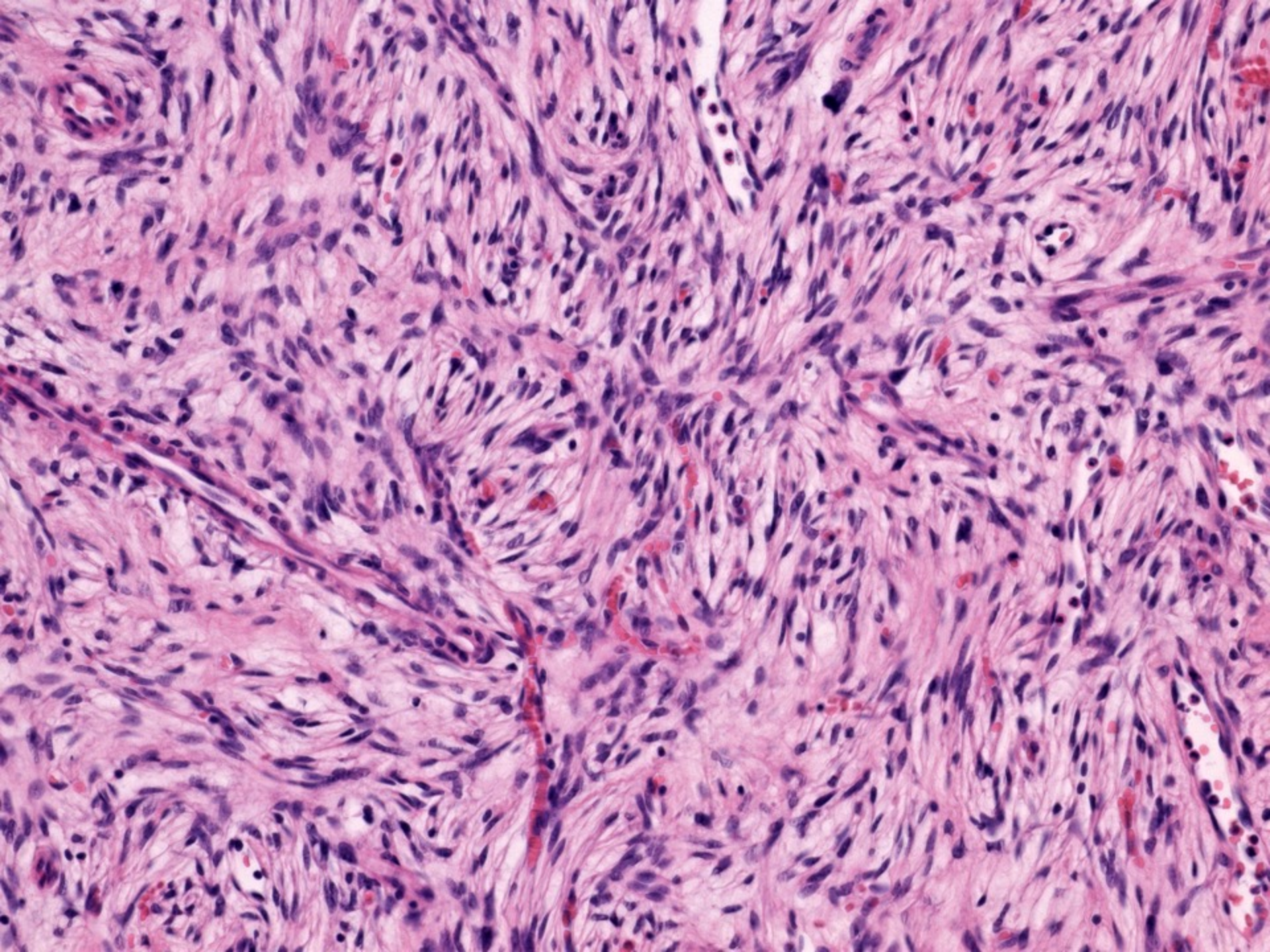
Klinické údaje

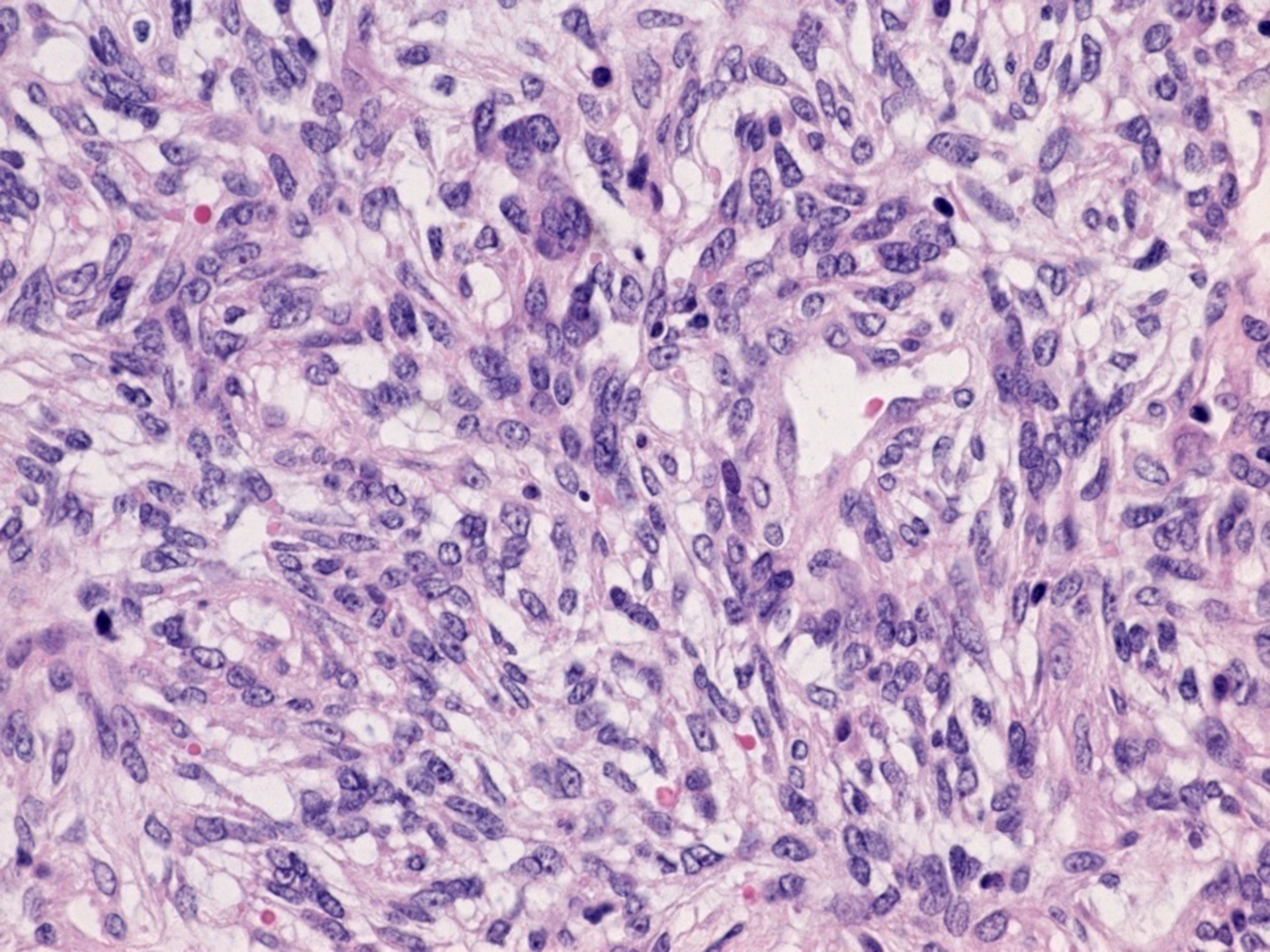
- muž, 75 let
- tumor retroperitonea a tumor žaludku
- vzorek z tumoru žaludku, konzultační vyšetření









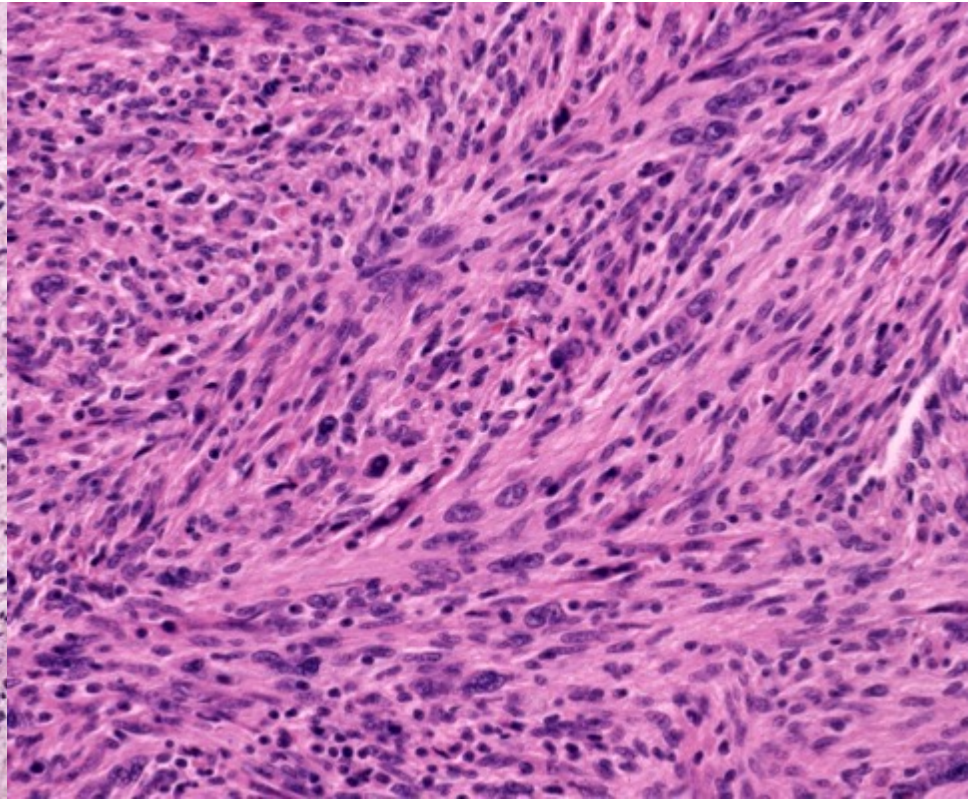
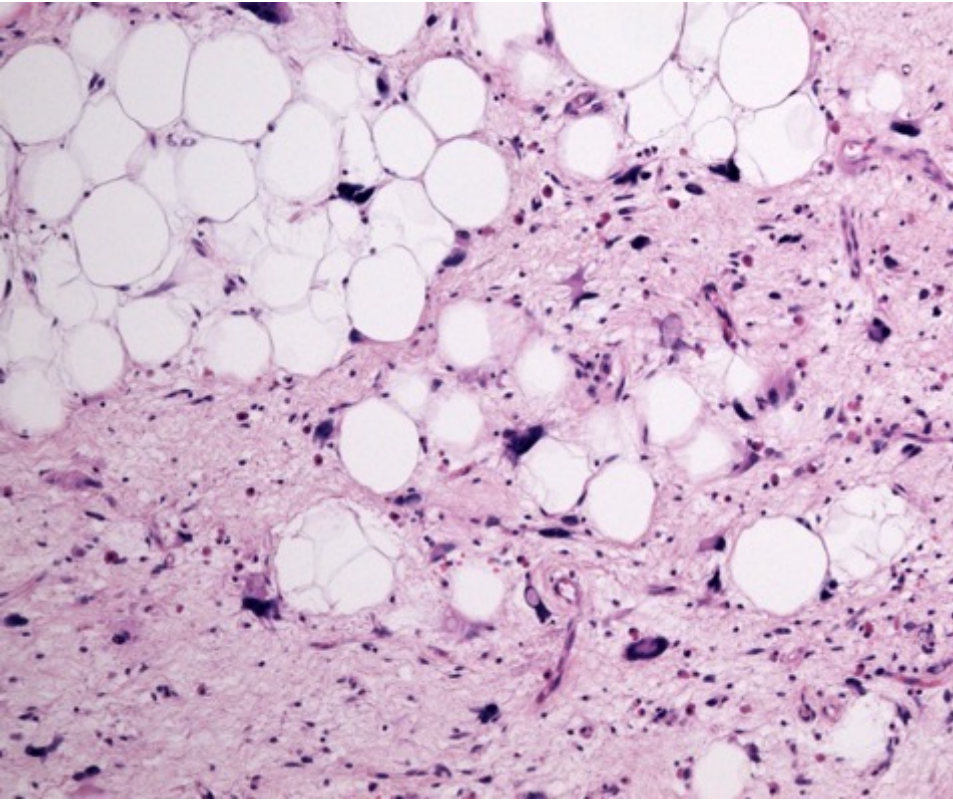


případ č. 9

Imunohistochemické vyšetření

Protilátka	
Cytokeratin AE1/3	Negativní
SOX10	Negativní
Desmin	Negativní
h-caldesmon	Negativní
DOG1	Negativní
CD117	Negativní
ERG	Negativní
HHV8	Negativní
CD31	Negativní
STAT6	Negativní

Tumor retroperitonea



MDM2



případ č. 9
Diagnóza

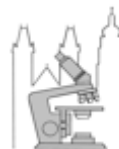Dediferencovaný liposarkom



případ č. 9

Dediferencovaný liposarkom

- progrese dobře diferencovaného liposarkomu/atypického lipomatózního tumoru (WDL/ALT) – cca 10% WDL
- většina v retroperitoneu (méně často semenný provazec či mediastinum)
- tumory s komplexním karyotypem a amplifikací MDM2/CDK4
- abruptní přechod do high grade sarkomu (UPS/MFS)
- heterologní diferenciaci s odpovídajícím imunoprofilem
- osteosarkom, rhabdomyosarkom, pleomorfní liposarkom, chondrosarkom, SFT a IMT-like morfologie
- lepší prognóza ve srovnání s ostatními pleomorfními sarkomy



případ č. 9

Dediferencovaný liposarkom

- Low-grade dediferenciace
 - uniformní vřetenobuněčná fibroblastická léze
 - nejspíše lepší přežití ve srovnání s high-grade variantou
- Myogenní diferenciace
 - nepříznivý prognostický faktor



případ č. 9

Dif Dg

- Vřetenobuněčné tumory GIT
 - GIST
 - Leiomyom
 - Schwannom a neurofibrom
 - Gastrointestinal autonomic nerve tumor (GANT)
- Pleomorfní sarkomy GIT
 - Leio/rhabdomyosarkom
 - UPS
 - Liposarkom
 - Dediferencované tumory – **sarkomatoidní karcinom, GIST, WDL, SFT**

